Magnet-Resonanz-Tomographie

A. Jay Khanna
MRI for Orthopaedic Surgeons

Stuttgart: Thieme Medical Publishers; 2010.
443 Seiten. 189.40 CHF.
ISBN 978-1-60406-022-5

Das Buch in englischer Sprache richtet sich in erster Linie an Orthopäden, Chirurgen und Radiologen, die MRTs des Bewegungsapparates interpretieren wollen. Im ersten Kapitel wird das Wichtigste über die physikalischen Basics und die Pulssequenzen erklärt, die normale Anatomie des Bewegungsapparates im MRT dargestellt und eine systematische Herangehensweise an die MRT-Beurteilung vorgeschlagen. Das zweite, dritte und vierte Kapitel stellen jeweils die pathologischen Besonderheiten der anatomischen Strukturen von oberer und unterer Extremität sowie der Wirbelsäule dar. Es wird auf einzelne Krankheitsbilder und die Wertigkeit des MRTs für Diagnose oder Verlaufsbeurteilung eingegangen. Das fünfte und letzte Kapitel widmet sich speziell dem Gelenkknorpel, Tumoren, besonderen Techniken (wie die MR-Arthrographie und MR-Angiographie), der Korrelation des MRTs mit anderen bildgebenden Verfahren und der Sicherheit des MRTs. Zur Verdeutlichung der normalen Anatomie und ihrer Darstellung im MRT wurde zu jedem MRT eine schematische Zeichnung angefertigt, auf der sich die dargestellten Strukturen einfach wiederfinden und identifizieren lassen. Teilweise finden sich auch schematische Zeichnungen in Kapiteln zum Aufzeigen der Pathologien. Das Buch ist reich bebildert, überwiegend mit MRT-Ausschnitten, aber auch mit Röntgenbildern und anatomischen Zeichnungen.
Es ist so angelegt, dass es dem in der Klinik oder Praxis tätigen Arzt einen systematischen Zugang zur MRT-Interpretation ermöglicht. Auf ein solides Verständnis der normalen Anatomie und der wichtigsten Konzepte inklusive der physikalischen Hintergründe des MRT wird Wert gelegt. Dann wird man Schritt für Schritt an die Interpretation herangeführt. Das vereinfacht den Lernprozess. Zuerst erfährt man, wie die Sequenzen bestimmt

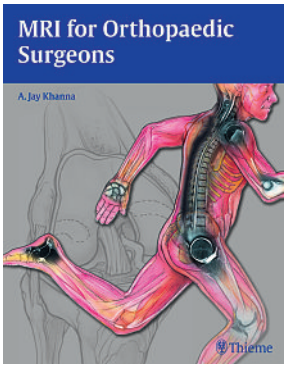

werden, die zur Verfügung stehen. Nacheinander sollten die T2-, dann die T1-gewichteten und schliesslich spezielle Pulssequenzen beurteilt werden. Es wird verständlich, dass unterschiedliche Pulssequenzen verwendet werden müssen, um verschiedene Befunde bestätigen zu können. Last but not least, müssen die Befunde der Bildgebung mit der Patientenanamnese und klinischen Untersuchungsbefunden abgeglichen werden, um die wahrscheinlichste Diagnose finden zu können.
Die Fähigkeit der MRT-Befundung eines jeden von uns kann mit Hilfe des Buches schnell verbessert werden, insbesondere bei degenerativen Veränderungen, die uns häufig in der Praxis mit Schmerzpatienten begegnen.

Sandra Krüger, Berlin