Pädiatrische Multiple Sklerose

Kognitive Beeinträchtigung Die Multiple Sklerose gehört zu den seltenen pädiatrischen Krankheiten. Die Erkrankung verläuft schubförmig und häufig aggressiv, was zu frühen kognitiven Einschränkungen und zur Hirnatrophie führen kann. Entscheidende wissenschaftliche Erkenntnisse haben im letzten Jahrzehnt zu einem Paradigmenwechsel in der Behandlung geführt.

PD Dr. med. Sandra Bigi, MSc

Die pädiatrische Multiple Sklerose (MS) gehört zu den erworbenen, chronisch-entzündlichen ZNS-Erkrankungen im Kindes- und Jugendalter. Pathophysiologisch kommt es durch eine Störung der Blut-Hirnschranke zu einer Invasion inflammatorischer Zellen und Zytokine, die zu lokalen Entzündungsherden, Myelinödem und Myelinalteration führen [1]. Verglichen zur adulten MS gibt es ein paar markante Unterschiede hinsichtlich Inzidenz, klinischer Präsentation und Verlauf, die einen Einfluss auf die Betreuung dieser jungen Patienten haben:

1. Mit einer Inzidenz von 0.07-2.9/100‘000 gehört die pädiatrische MS – im Gegensatz zur adulten MS – zu den seltenen Erkrankungen [2].
2. Die hohe Schubfrequenz und die Neigung zu infratentoriellen Läsionen zu Beginn der Erkrankung führen in der pädiatrischen Population in über 40% zu einem aggressiven Verlauf [3].
3. Die nachweislichen frühen kognitiven Defizite, die Hirnatrophie sowie das Auftreten einer alltagsrelevanten körperlichen Einschränkung im Alter von ca. 35 Jahren bei unbehandelten Patienten belegen, dass die pädiatrische MS keine benigne Variante darstellt [4-6].

Diagnose der pädiatrischen MS

Die Diagnose der pädiatrischen MS wird ebenfalls durch den Nachweis der zeitlichen und räumlichen Dissemination, wie sie in den aktuellen McDonald-Kriterien 2017 ausgeführt werden, gestellt [5]. Eine oder mehrere demyelinisierende Läsionen in mindestens zwei definierten Regionen (periventikulär, (juxta)kortikal, infratentoriell, spinal) gelten als räumliche Dissemination. Der Nachweis der zeitlichen Dissemination kann unterschiedlich erfolgen: kontrastmittelaufnehmende und nicht kontrastmittelaufnehmende Läsionen im gleichen MRI ODER eine neue, MS-typische Läsion in einem Verlaufs-MRI (ungeachtet des Zeitintervalls zum ersten MRI) ODER der Nachweis oligoklonaler Banden im Liquor. Abbildung 1 veranschaulicht den Nachweis der räumlichen Dissemination bei einer 13-jährigen Jugendlichen mit MS. Die pädiatrische MS verläuft schubförmig-remittierend, das heisst schleichende Verschlechterungen ohne eindeutig abgrenzbare Schübe, wie sie im Erwachsenenalter bei der primär progredienten MS vorkommen, sind im Kindes- und Jugendalter hochverdächtig für eine genetisch-metabolische Erkrankung und nicht für eine pädiatrische MS. Mangels klarer Ätiologie und ohne spezifische Biomarker bleibt die Diagnose der pädiatrischen MS nach sorgfältiger klinischer, bildgeberischer und laborchemischer Abklärungen (inklusive Lumbalpunktion) eine Ausschlussdiagnose.

Die pädiatrische MS ist eine seltene, oftmals aggressiv verlaufende Erkrankung mit hohem Risiko früher kognitiver Beeinträchtigungen.

Für Sie zusammengefasst vom:

MS State of the Art Symposium | 28.01.2023 | Luzern

Published under the copyright license “Attribution – Non-Commercial – NoDerivatives 4.0”. No commercial reuse without permission. See: http://emh.ch/en/services/permissions.html

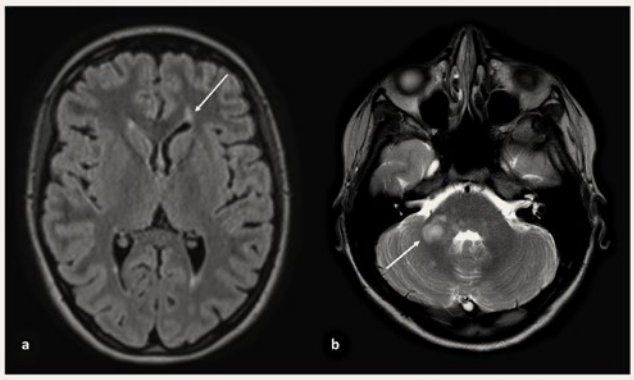

Abbildung A: Axiale FLAIR mit Nachweis periventrikulärer Läsionen.

Abbildung B: Axiale T2 mit Nachweis infratentorieller Läsionen.

Daher ist die Kenntnis des gesamten heterogenen Spektrums der pädiatrischen entzündlichen ZNS-Erkrankungen für eine akkurate Diagnose der pädiatrischen MS von essentieller Bedeutung.

Sobald die Diagnose steht, ist der frühe Einsatz hochpotenter Immuntherapien bei aggressiven Verläufen wichtig.

Therapeutische Ansätze bei pädiatrischer MS

Für das Krankheitsverständnis essentiell ist die Tatsache, dass sich der chronisch-entzündliche Prozess in einem sich noch in Entwicklung befindenden Gehirn abspielt. Das ausgeprägt gute Erholungspotential von den ersten Schüben ist daher trügerisch [8]. Deshalb ist es wichtig, dass eine Immuntherapie eingeleitet wird, sobald die Diagnose definitiv steht [9].

Aktuell werden in der internationalen wissenschaftlichen Literatur zwei Therapieansätze diskutiert:

«Start slow and escalate»: Bei diesem Therapieansatz wird in der Regel mit einem immunmodulierenden Präparat (Interferon oder Glatirameracetat) begonnen und erst bei inadäquatem Ansprechen auf ein höher potentes MS-Therapeutikum eskaliert. Der Vorteil dieses Therapieansatzes besteht darin, dass die Therapie über Jahre ohne Risiko schwerwiegender Nebenwirkungen durchgeführt werden kann. Leider gelingt es oftmals nicht, die Krankheitsaktivität in Schach zu halten. Zudem ist das «inadäquate Ansprechen» bzw. «Therapieversagen» nicht restlos definiert.

«Hit hard and early»: Dieser Therapieansatz, der in der Rheumatologie bereits sehr etabliert ist, basiert auf dem hohen Prozentsatz aggressiver Verläufe, die früh von kognitiven Einschränkungen und Hirnatrophie begleitet sind. Diese Therapiestrategie verfolgt das Ziel, die entzündliche Aktivität im sich noch entwickelnden Gehirn so rasch als möglich einzudämmen und so weitere Schübe bzw. die Akkumulation neuer Läsionen zu verhindern. Hierbei kommen gleich zu Beginn der Therapie «high-efficacy drugs» zum Einsatz. Hierbei handelt es sich um Immunsuppressiva wie beispielsweise Natalizumab, Fingolimod oder CD-20-depletierende Therapien [10, 11]. Eine rasche Kontrolle der Krankheitsaktivität und Rückkehr in den normalen Alltag sowie die gute Verträglichkeit der Präparate sind die Vorteile – das Abwägen des Nutzen-Risiko-Verhältnisses und der Zeitpunkt der Deeskalation die Herausforderungen dieses Therapieansatzes. Nur die wenigsten dieser «high-efficacy drugs» sind im Kindes- und Jugendalter zugelassen und ein Off-Label-Einsatz ist oftmals unumgänglich.

Während über viele Jahre der erste Therapieansatz etabliert war, setzt sich der zweite in den letzten Jahren mehr und mehr durch. Unterstützt wird dieser therapeutische Ansatz durch die Daten, die mithilfe eines grossangelegten nationalen Registers zeigen konnten, dass der frühe Einsatz sogenannter «high-efficacy drugs» mit einer Risikoreduktion von 50-70% für bleibende neurologische Schäden assoziiert ist [12].

Zusammenfassend stellt die Betreuung von Kindern und Jugendlichen mit MS auf verschiedenen Ebenen eine Herausforderung dar und gehört daher in die Hände von Spezialisten, die über die nötige Erfahrung mit diesen Therapien im Kindes- und Jugendalter verfügen.

Korrespondenz
sandra.bigi[at]luks.ch

Literatur
Vollständige Literaturliste unter www.saez.ch oder via QR-Code

PD Dr. med. Sandra Bigi, MSc
Leitende Ärztin und Abteilungsleiterin Neuropädiatrie am Kinderspital des Luzerner Kantonsspitals. Sie ist Leiterin des nationalen Registers für entzündliche Hirnerkrankungen im Kindesalter.

Published under the copyright license "Attribution – Non-Commercial – NoDerivatives 4.0". No commercial reuse without permission. See: http://emh.ch/en/services/permissions.html